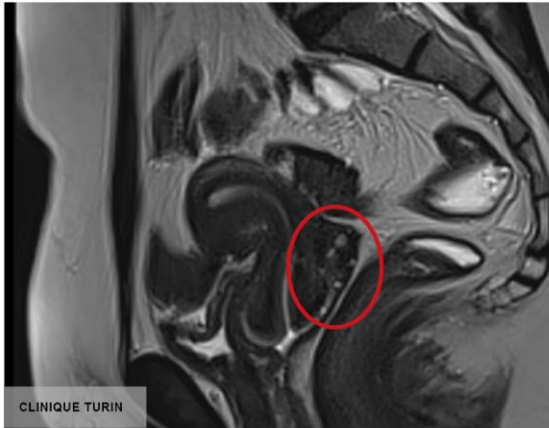
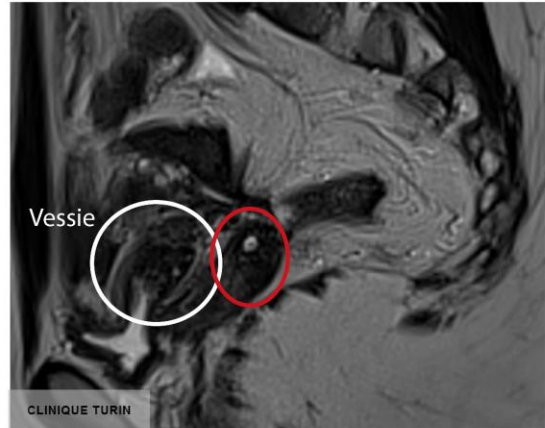


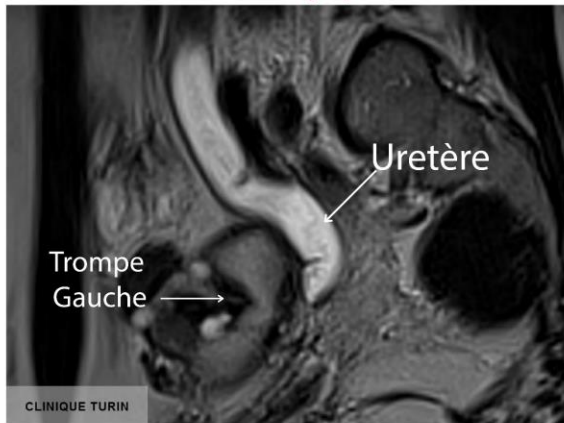
BILAN D'EXTENSION D'UNE ENDOMÉTRIOSE SÉVÈRE



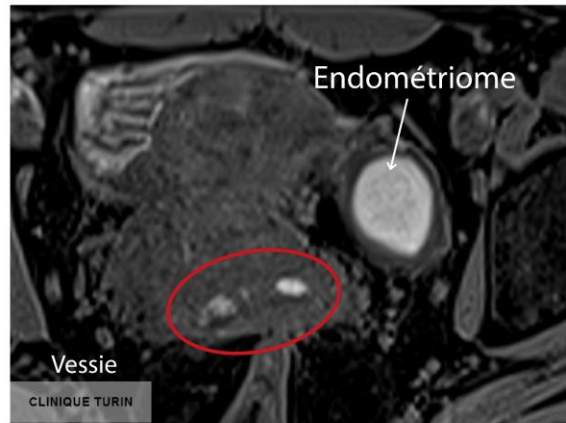
COUPE SAGITTALE MÉDIANE T2
Nodule du cul de sac vaginal postérieur



COUPE SAGITTALE PARAMÉDIANE GAUCHE
Nodule d'endométriiose de la paroi vésicale

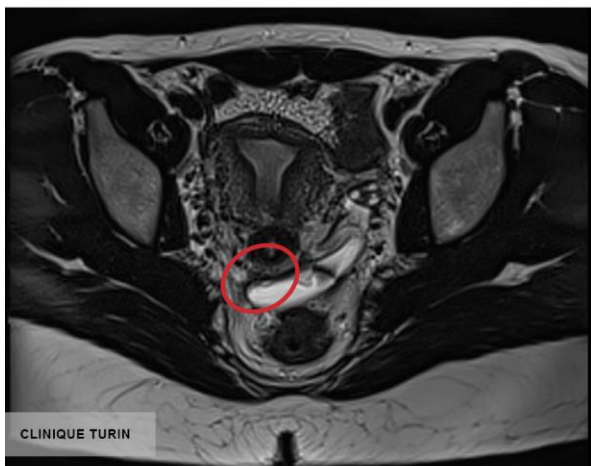


COUPE SAGITTALE T2 LATÉRALE GAUCHE
Obstruction de l'uretère gauche par le nodule d'endométriiose paramétrial et atteinte de la trompe gauche

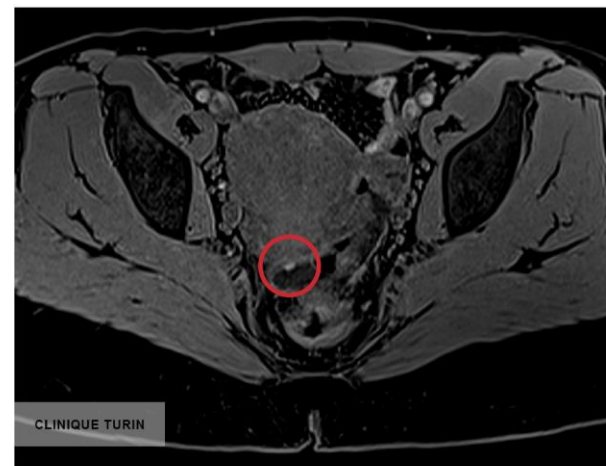

SÉQUENCE T1 COUPE AXIALE
Kystes hémorragiques endométriosiques:
- du cul de sac postérieur
- de l'ovaire gauche

ATTEINTE ENDOMÉTRIOSIQUE SUPERFICIELLE DU CUL DE SAC DE DOUGLAS AVEC IMPLANT HÉMORRAGIQUE MILLIMÉTRIQUE

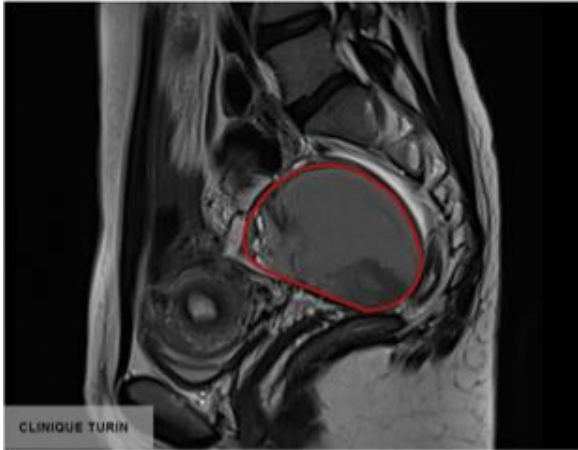


COUPE FINE EN PONDÉRATION T2 DANS LE PLAN DES LIGAMENTS UTERO-SACRÉ



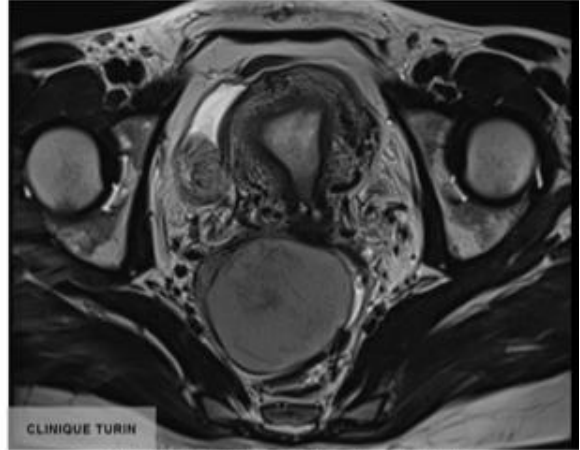
SÉQUENCE 3DT1 DIXON

**ENDOMÉTRIOME OVARIEN DROIT PROLABÉ DANS LE CULDE SAC DE DOUGLAS
DU FAIT DES ADHÉRENCE PELVIENNES**



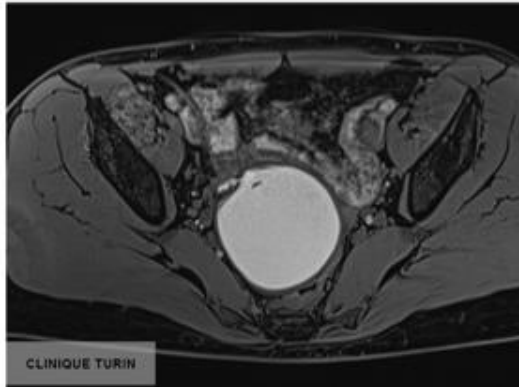
CLINIQUE TURIN

ENDOMÉTRIOME OVARIEN DROIT



CLINIQUE TURIN

ENDOMÉTRIOME OVARIEN DROIT DANS LE PLAN AXIAL.
COUPE EN PONDÉRATION T2



CLINIQUE TURIN

ENDOMÉTRIOME OVARIEN DROIT
EN PONDÉRATION T1